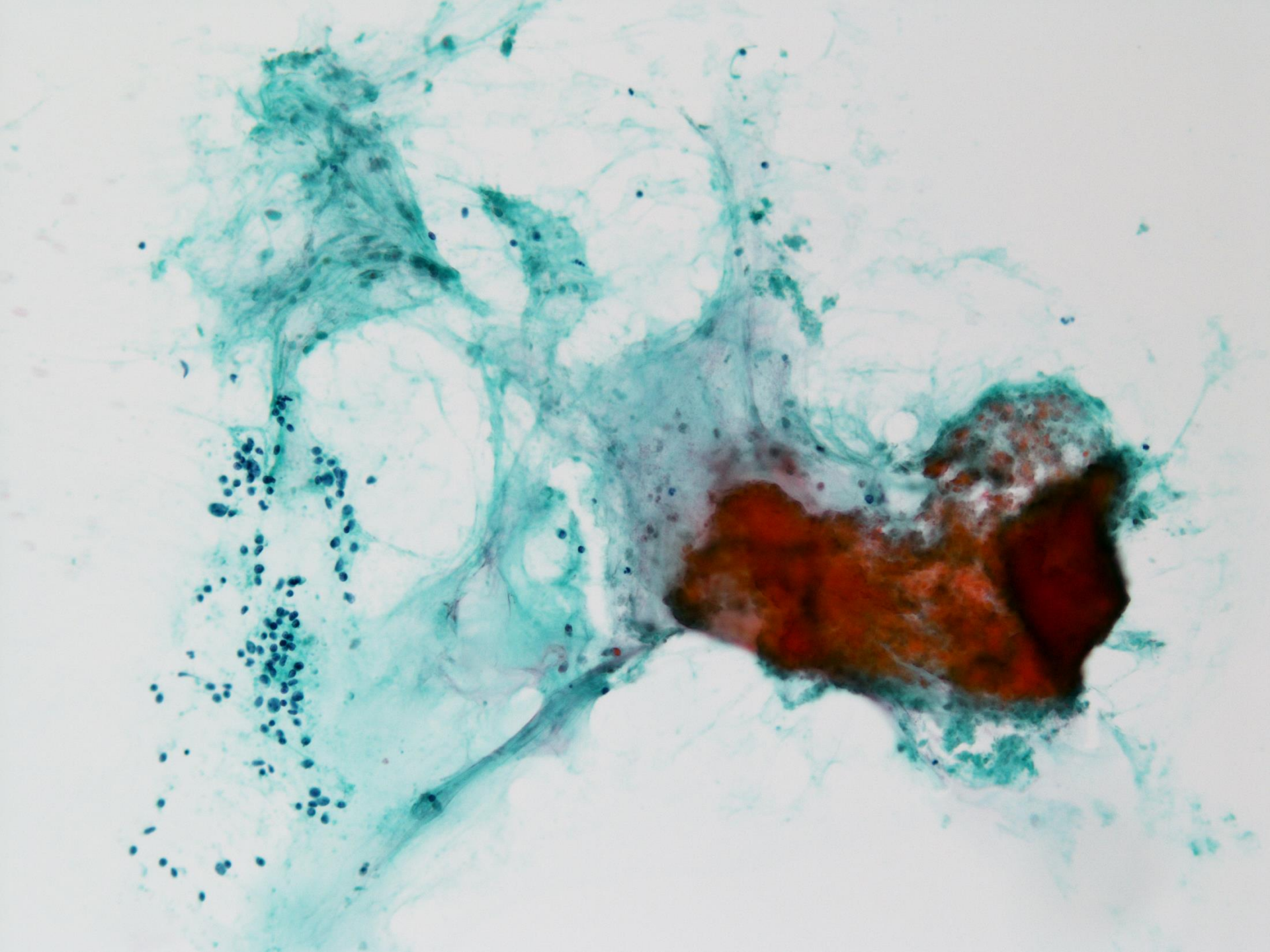


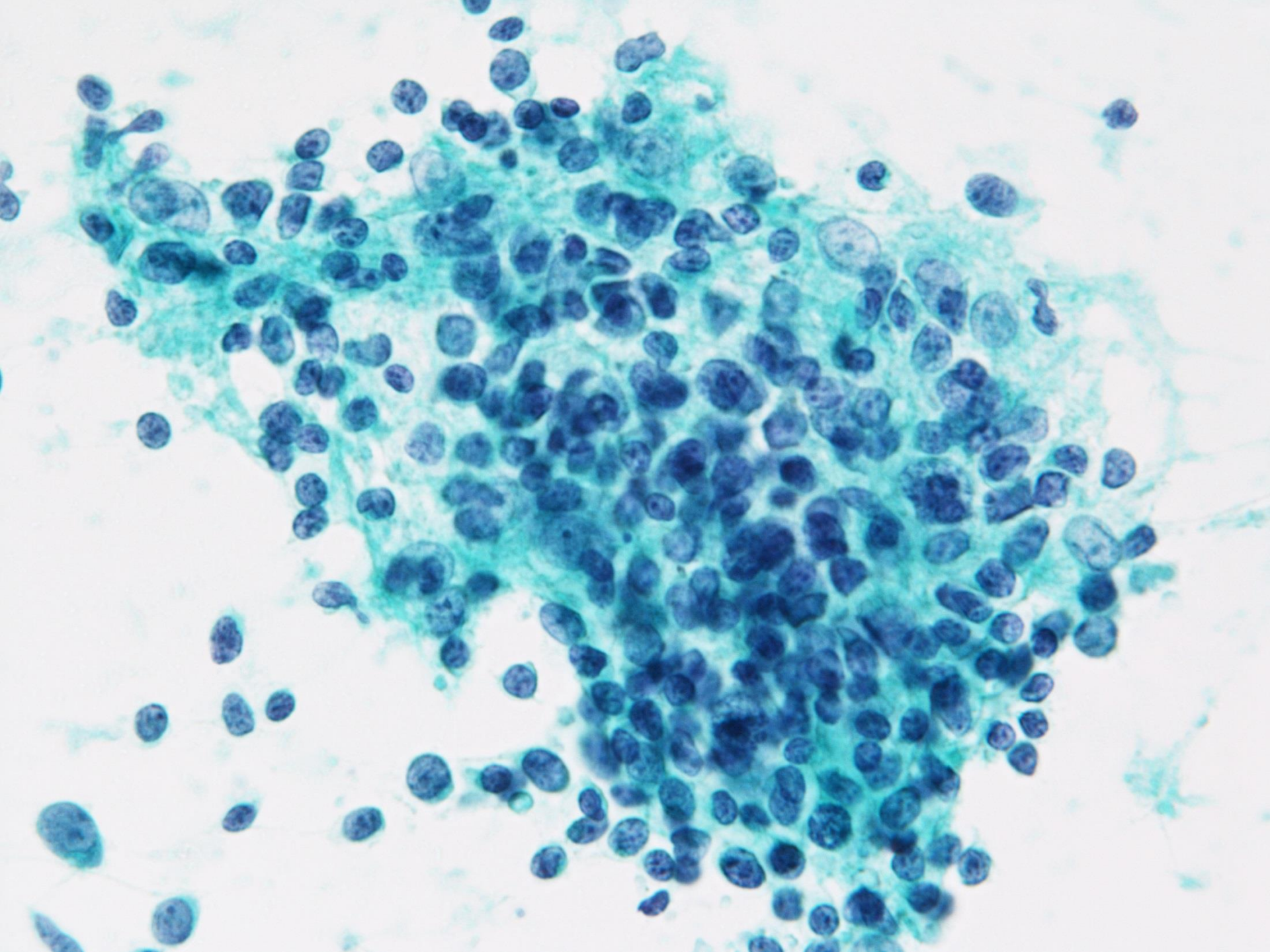
唾液腺

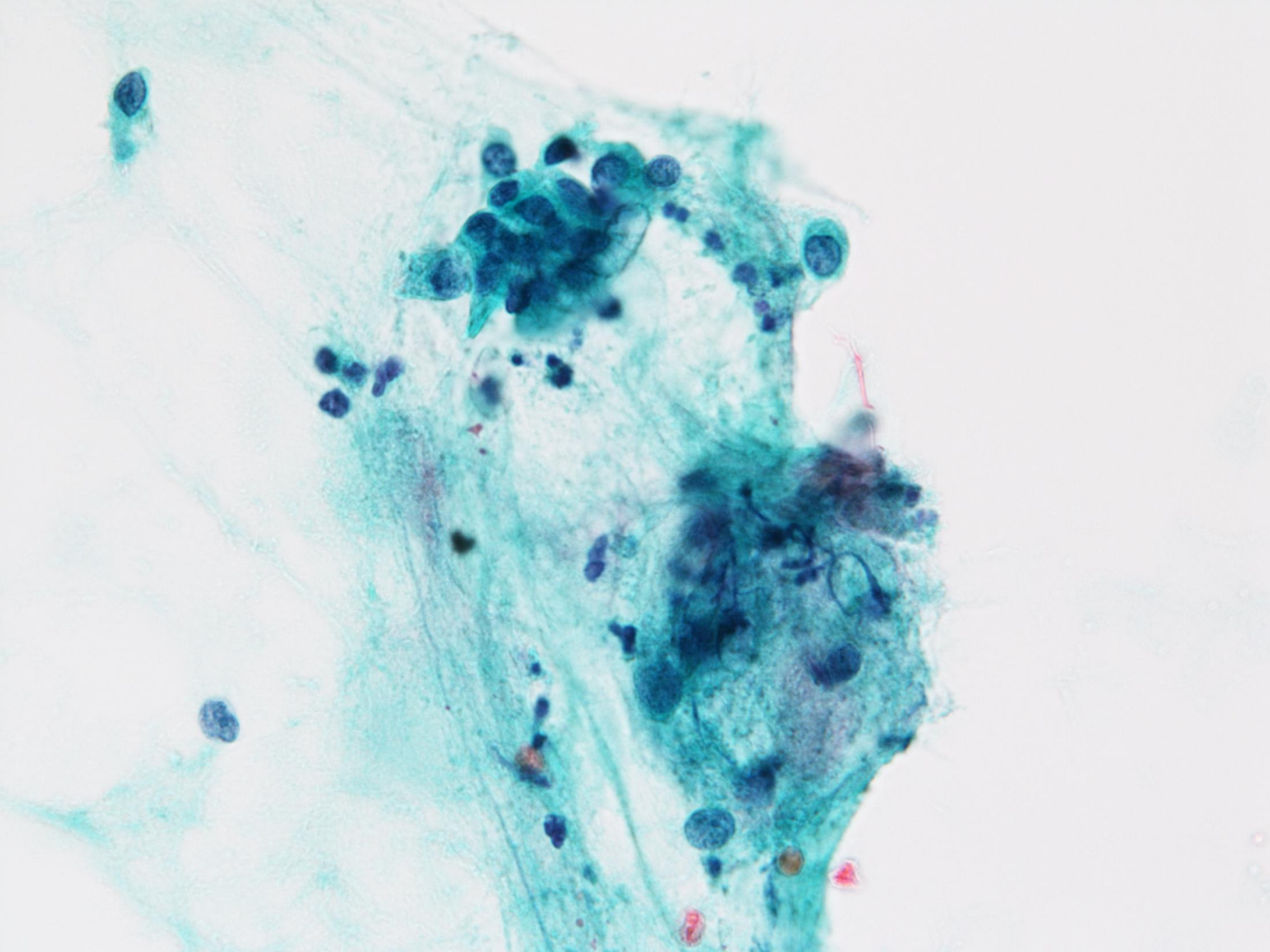
症 例：10代後半，男性

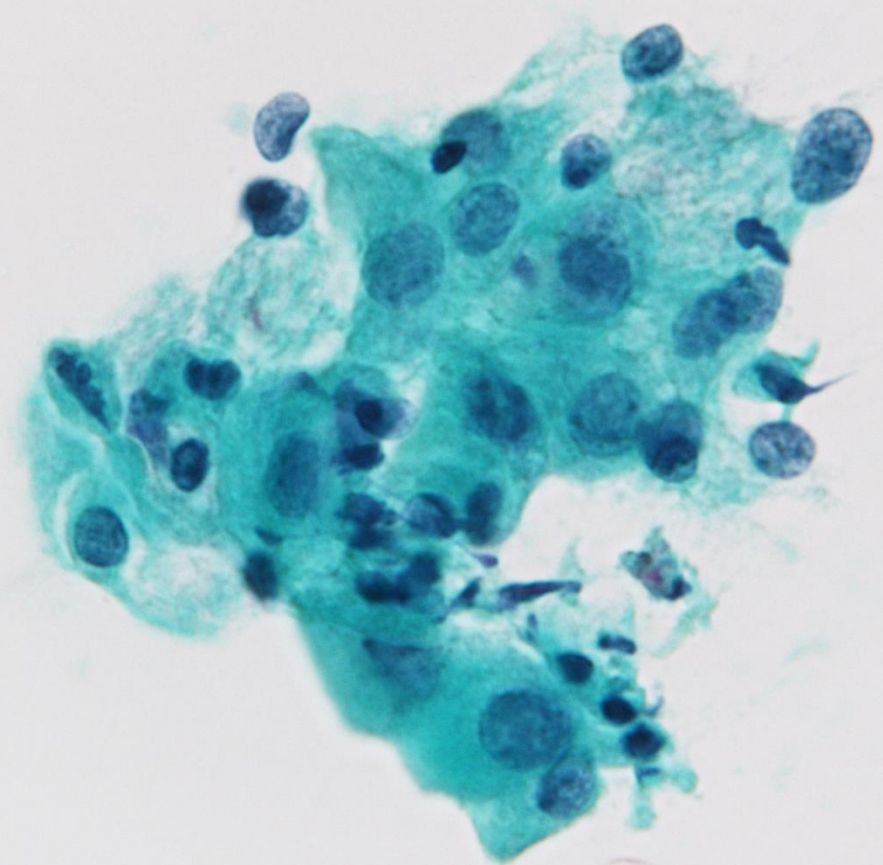
臨床診断：ワルチン腫瘍疑い

現病歴：20XX年，8月に耳下部に腫瘍を自覚。精査目的に同年11月に当科紹介となる。左耳下腺に弾性軟，比較的可動性良好な腫瘍あり。エコーにおいて，耳下腺に25×13mmの嚢胞を伴う多房性腫瘍が認められ，穿刺吸引細胞診が施行された。









【推定組織型】

1. 多形腺腫
2. ワルチン腫瘍
3. 腺房細胞癌
4. 粘表皮癌
5. 分泌癌