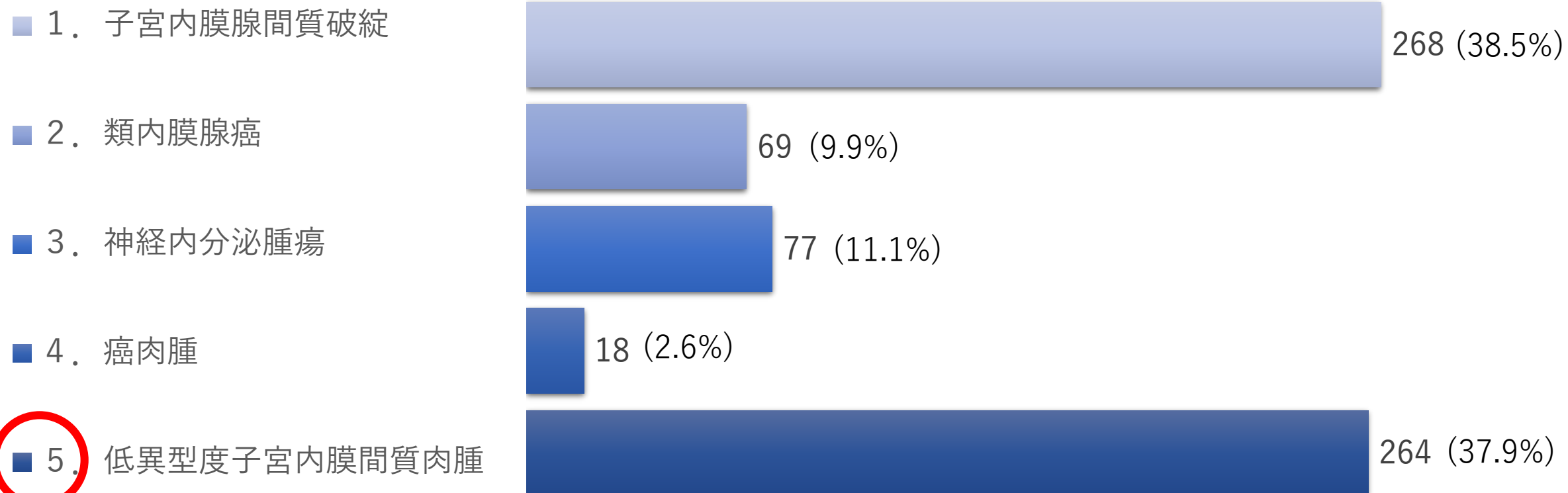


## 症例 1 (婦人科) 事前回答投票結果



有効回答数：696